Teratomas maduros e imaturos do ovário

CNR'2014
7 a 9 de Maio de 2014
Temas principais: Radiologia Oncológica e Radiologia de Urgência

Clínica Universitária de Radiologia
CHUC CENTRO HOSPITALAR E UNIVERSITÁRIO DE COIMBRA

Daniel Ramos Andrade, Mafalda Magalhães,
Luísa Costa Andrade, Luís Curvo Semedo, Filipe Caseiro Alves

Introdução:

Os teratomas ováricos correspondem a 10-20% dos tumores ováricos. Compreendem um conjunto de tipos histológicos de tumores, todos eles contendo tecidos maduros e imaturos com origem em células germinativas pluripotenciais. Variam de lesões quísticas bem diferenciadas (maduros) até lesões predominantemente sólidas e malignas (imaturos). Raramente, elementos dentro de um teratoma maduro (geralmente o componente escamoso) podem sofrer transformação maligna.

Os mais comuns destes tumores, os teratomas quísticos **maduros** (também conhecidos como quistos dermóides), normalmente contêm tecidos bem diferenciados de pelo menos duas das três linhagens: ectoderme, mesoderme e endoderme. Em cerca de 30% dos casos, estes tumores contêm elementos completamente formados tais como dentes, cabelo, osso, olhos, cartilagem, glândulas sebáceas. Nos teratomas monodérmicos, uma dessas linhagens predomina (tecido tiroideu no "ovarii struma"; tecido neuroectodérmico no tumor carcinóide, por exemplo). Os teratomas maduros acometem mulheres à volta dos 30 anos, são geralmente assintomáticos e descobertos incidentalmente. Podem, no entanto, predispor à torção ovárica. Tipicamente o diâmetro não ultrapassa os 10 cm e são bilaterais em 10-15%.

Os teratomas **imaturos** representam apenas 1% dos teratomas ováricos, atingem mulheres nas duas primeiras décadas, e são geralmente de maiores dimensões (14-25cm), pelo que cursam com sintomas mais frequentemente. São bilaterais em 10% e associados a tumores maduros em 26%. Caracterizam-se pela presença de tecido germinativo imaturo associado ao componente bem diferenciado dos teratomas maduros. A percentagem de tecido imaturo correlaciona-se com o grau de malignidade.

Características radiológicas:

Radiografia (fig 1):

Calcificações grosseiras ou dentes na escavação pélvica.

Ecografia (fig 2):

A manifestação mais comum é a de uma lesão quística com um nódulo sólido ecogénico (nódulo de Rokitansky) que se projecta no lúmen.
Pode manifestar-se por uma massa ecogénica, com atenuação posterior dos ultrassons, devido ao material sebáceo ou cabelo - sinal da ponta do iceberg.
Outros possíveis achados são o de múltiplas bandas finas ecogénicas causadas por fios de cabelo, cones de sombra causados por calcificações ou dentes, níveis líquido-líquido causados por sebo flutuando em líquido aquoso / sangue.
Não há características específicas na diferenciação entre maduros e imaturos.

Tomografia computorizada (figs 3-6):

Quisto com densidade de gordura, com ou sem calcificaçaões faz o diagnóstico.
Uma massa de cabelo pode, por vezes, ser encontrada na interface entre a gordura e líquido.
A gordura está presente em 93% dos casos e calcificações / dentes em 56%.
Deve suspeitar-se de transformação maligna, quando o tamanho for superior a 10cm, houver nódulos com densidade de tecidos moles, bordos lesionais irregulares ou extensão a órgãos adjacentes.
Em 1-4% dos casos, o tumor pode romper, causando peritonite química, com acumulação de líquido hipoatenuante em zonas não dependentes, densificação do mesentério e espessamento peritoneal.

Ressonância magnética (fig 7 e 8):

Reservada para os casos equívocos.
Extremamente sensível ao componente de gordura do tumor. Podem ser utilizados técnicas de supressão de gordura e o artefacto de deslocamento químico para distinguir o conteúdo de gordura de lesões ováricas hemorrágicas.
Uma aparência típica é a de esferas de gordura intraquísticas situadas em posição não dependente. O componente sebáceo dos tumores tem tipicamente hiper-sinal em T1.
Os teratomas imaturos podem por vezes apresentar hemorragia ou perfuração da cápsula.

fig 1

Radiografia: calcificações grosseiras na escavação pélvica

Ecografia: volumosa massa sólida, com focos hiperecogénicos, alguns deles causando cone de sombra

fig 2

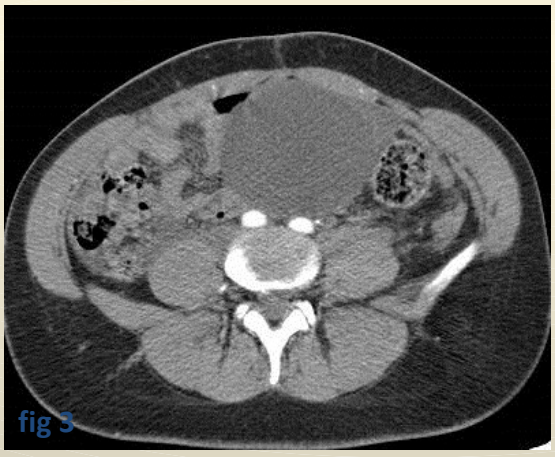
fig 3

Tomografia computorizada sem contraste iv: massa quística com densidades baixas, com focos de gordura e calcificações grosseiras

Fig 4

fig 5

Tomografia computorizada após contraste iv: O facto de a massa ser maior que 10 cm e se observar grande percentagem sólida da massa (com efeito de realce) deve levantar a suspeita de teratoma imaturo.

Fig 6

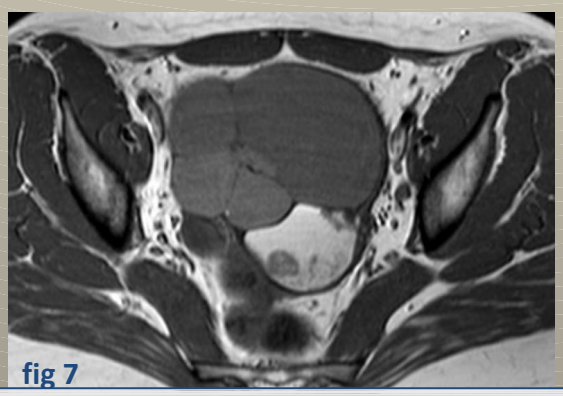
fig 7

RM Formação quística loculada heterogénea com áreas de hiperssinal em **T1**.

As áreas hiperintensas em T1 perdem sinal na sequência **T1 com supressão de gordura**, indicando o seu conteúdo de gordura.

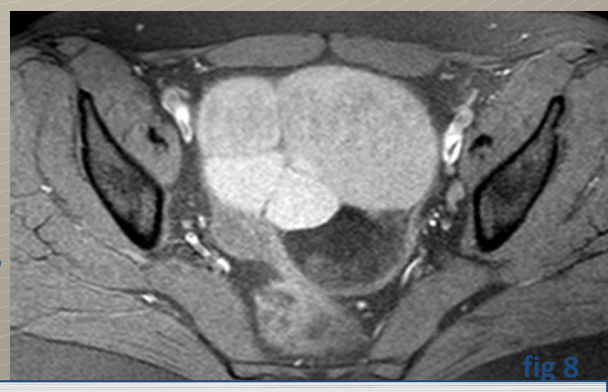
fig 8

Conclusão:

Os dois tipos mais comuns de teratoma, maduro e imaturo, demonstram ambos material lipídico, que consiste em material sebáceo no interior do quisto e tecido adiposo na parede do quisto ou no nódulo de Rokitansky. Os teratomas maduros são predominantementequísticos. Já os teratomas imaturos, apresentam-se como uma volumosa massa anexial, predominantemente sólida com pequenos focos de gordura.

Eric K. Outwater., et al. Ovarian teratomas: Tumor types and Imaging characteristics. Radiographics 2001;21:475-490.; Iordanidis A, Mintzopoulou P, Oikonomou A, Limas C, Prassopoulos P (2010, Oct 17). Ovarian teratoma in a paediatric patient, {Online}.URL:http://www.eurorad.org/case.php?id=8853; Ahmed H. Abou Issa, Somia ElSheikh and Khaled O. Dhafar. (2005, Nov 17).Ovarian mature cystic teratoma with floating intracystic masses, {Online}.URL: http://www.eurorad.org/case.php?id=3991